Lane Medical Library

Kasuistischer Beitrag zur generalisierten primären cutanen und subcutanen Sarkomatose der Haut.

Inaugural-Dissertation

zur Erlangung der Doktorwürde
der hohen medizinischen Fakultät
der Friedrich-Alexanders-Universität
Erlangen

vorgelegt von

Georg Franz Vogl

Oberarzt im Reichsheer aus Aidling Oberbayern

Tag der mündlichen Prüfung: 27. 3. 1936.

1936

Buchdruckerei Karl Döres, Erlangen, Jägerstraße 3

1936/317

Referent: Prof. Dr. Hauck

Dekan: Geh. Rat Prof. Dr. Jamin.

Unter den Erkrankungen der Haut nehmen die Geschwulstbildungen eine wichtige Sonderstellung ein. Dieser Umstand ergibt sich schon allein aus der Tatsache, daß es sich bei den Geschwülsten der Haut nicht um einfache, klare, der Entstehung nach sofort sicher zu stellende Krankheitsbilder handelt, sondern, daß neben den sogenannten primären Geschwülsten Erkrankungen auch sekundär tumorartige Hauterscheinungen mit sich bringen können, aus denen unter Umständen erst das Wesen der eigentlichen inneren Erkrankung klar wird. So kommt es auch, daß die Nomenklatur der einzelnen Arten dieser Geschwülste eine äußerst reichhaltige und variable ist, daß namhafte Wissenschaftler der früheren Zeit und der Gegenwart sich mit festgelegten Krankheitsbegriffen auseinanderzusetzen haben, weil oft dieselbe Krankheit im Varianten in Erscheinung tritt, welche bei dem gleichen Grundcharakter der Erkrankung durch eine in manchem abweichende Erscheinungsform dazu geführt hat, diesen Grundcharakter zu verwischen und eine neue scheinbar nicht beschriebene Erkrankung vortäuscht.

Im folgenden soll ein differentialdiagnostisch schwieriger und nicht nur alleine wegen seiner Seltenheit interessanter Fall von multiplen Hauttumoren beschrieben werden.

Am 5. 3. 1935 wird ein 69 Jahre alter Mann M. Ill.... in der Univ.-Hautklinik in Erlangen aufgenommen.

Aus seiner Familienvorgeschichte ergibt sich: Mutter mit 74 Jahren an Leberkrebs gestorben, Tod des Vaters mit 62 Jahren: vermutliche Todesursache Altersschwäche.

14 Geschwister. Davon 5 als Kinder und eine Schwester mit 40 Jahren im Wochenbett gestorben. Von den 8 lebenden Geschwistern 7 gesund. Eine Schwester im Alter von 74 Jahren leidet an einem Darmtumor.

Der Patient selbst hat 3 lebende Kinder, 1 Tochter ist nervenleidend, 1 Kind bei der Geburt gestorben (Zwillinge), 1 weiteres Kind an Darmkatarrh.

Außer den üblichen Kinderkrankheiten (Masern, Keuchhusten) hat Ill. im Laufe seiner Jugendjahre nie ernstliche Erkrankungen durchgemacht. 1887 und 1911 erkrankte er an Gesichtsrose. Vor circa $2\,^1/_2$ Jahren war er wegen vermutlicher Anzeichen von Arterienverkalkung in Bad Tölz zur Kur. Nach einem weiteren Badeaufenthalt in Tölz im September 1934 bemerkte er zum ersten Mal ein Auftreten von blauroten Flecken am Rücken. Da dieselben keine weiteren Beschwerden verursachten, schenkte er den Erscheinungen erst Beachtung auf Mahnen seiner Frau. Er selbst endeckte dann später ähnliche Flecke an der Brust und am Bauch. Ueber die Größe derselben sind seine Angaben widersprechend. Jedenfalls scheinen diese Flecke ursprünglich kaum mehr als Pfennigstückgröße gezeigt zu haben. Allmählich wurden sie zahlreicher und verursachten leichten Juckreiz. Während des Badens traten sie durch stärkere Rotfärbung deutlicher hervor und verblaßten wieder bei Abkühlung. Zuweilen verschwanden Flecke wieder ganz, sodaß der Anschein einer Ausheilung erweckt wurde. Ill. schenkte daher auch weiterhin den Krankheitsvorgängen keine besondere Beachtung. Erst im November 1934, nachdem die Erscheinungen immer deutlicher wurden und ein Zurückgehen nicht mehr beobachtet wurde, konsultiert Ill. schriftlich seinen Badearzt. Dieser erklärte gegen die Ansicht des Hausarztes, welcher eine Jodvergiftung für die Ursache hielt, daß die Hauterscheinungen auf die Badekur nicht zurückzuführen seien. Man möge es nicht versäumen einen Spezialisten für Hautkrankheiten zuzuziehen. Er empfahl gleichzeitig dazu einen Arzt. Dieser erklärte Ill., daß die Erkrankung in irgendeinem Zusammenhang mit dem Zellgewebe stehe. Der Arzt verordnete Einspritzungen (welcher Art ist leider nicht mehr festzustellen). Ill. brach jedoch die Behandlung aus Abneigung gegen die „Spritzerei", wie er sich auf Befragen ausdrückte, von sich aus ab. So wurde von Ende November 1934 bis Anfang Januar 1935 nichts mehr unternommen. Erst durch einen zufällig notwendig gewordenen Besuch des Hausarztes in der Familie, kam die Angelegenheit wieder zur Sprache. Inzwischen waren die Flecke auch am Kopf und im Gesicht aufgetreten. Der Arzt hielt nach wie vor an seiner Diagnose Jodvergiftung fest, gab jedoch den Rat Herrn Prof. Hauck zu konsultieren, was auch geschah. Am 5. 3. 35 wurde Ill. zur klinischen Beobachtung aufgenommen.

Aufnahmebefund:

Großer, kräftiger Mann im ausreichenden Ernährungszustand, Gewicht 87,3 kg, Größe 1,71 m.

Haarfarbe grau. Irisfarbe blau, Nägel o. B. Schleimhäute genügend durchblutet, leicht bläulich.

Herz: Perkutorisch nach rechts und links verbreitert, Töne ohne Nebengeräusche, Aktion regelmäßig.
Blutdruck: 150/80.
Durchleuchtungsbefund: Sehr großes Herz mit breitem Gefäßband und breitem Aortenbogen.
Lunge: Perkutorisch Grenzen o. B., mäßig verschieblich, über den unteren Partien verschiedentlich bronchiale R. G. und Pfeiffen.
Durchleuchtung deckt sich mit dem klinisch erhobenen Befund.
Leber: Ueberragt in der Parasternallinie um 3 Finger, in der Mamillarlinie um 2 Finger den Rippenbogen.
Milz: Nicht tastbar.
Drüsen: o. B.
Der Vollständigkeit halber ist noch zu erwähnen, daß eine doppelseitige, wahrscheinlich altersgemäße Schwerhörigkeit besteht.

Am Nervensystem keine krankhaften Veränderungen und Ausfallserscheinungen. W. A.—R. negativ.

Hautbefund:

Allgemeiner Befund: Dem Alter entsprechende welke Haut.
Spezieller Befund: Vom Kopf bis zu den Füßen zeigt die ganze Haut ein merkwürdiges Bild. Es zeigen sich nämlich: Kleine, erbsen- bis pfennigstückgroße, als Flecken anmutende Veränderungen der Haut, die aber bei Betastung eine deutliche in der Cutis und Subcutis liegende knotige Infiltration erkennen lassen. Die Färbung ist im allgemeinen hellrot-livid bis bräunlich. Die Konsistenz der Knoten ist weich. Sie sind deutlich gegeneinander abgegrenzt und bilden den normal sich anfühlenden Gewebsschichten gegenüber, Uebergänge mit leicht abfallenden Rändern. Sie liegen in der Haut und in der Unterhaut und sind an sich absolut schmerz- und reizlos. Nur bei seitlichem Druck besteht eine gewisse Empfindlichkeit. Die oft nur als Fleckchen anmutenden kleinen Knoten verschwinden scheinbar zuweilen, besonders bei veränderten Zirkulationsverhältnissen, wie z. B. nach Wärme- oder Kälteeinwirkung (Bädern). Die größeren, auch schon bei einfacher Besichtigung als Knoten imponierenden Gebilde, zeigen Verfärbungen, bleiben jedoch sichtbar bestehen. Die Bauch- und Rückenhaut weist einen eigenartigen speckigen Glanz auf. An der Rückenhaut finden sich neben einer auffallend vermehrten Follikelzeichnung zahlreiche senile Warzen. Die Verteilung der Knoten kann zahlenmäßig aus nachfolgenden Angaben ersehen werden.
Kopf: Stirne 7, behaarte Kopfhaut 8, Gesicht 6. Nacken 3 kleine.
Linker Arm: Unterarm 1 großer (Daumenbasis), 4 kleine. Oberarm 3 große, mehrere kleine. Hände frei.
Rechter Arm: Unterarm 4, Oberarm mehrere kleine.

Rechte Brustpartie: 10.
Linke Brustpartie: 11.
Bauch: 11, links in der Verlängerung der Parasternallinie ein etwa 2 markstückgroßer, besonders auffallender, hellroter Knoten. Daneben noch ein ähnliches Gebilde.
Rücken: Links von der Wirbelsäule 15 größere und mehrere kleinere. Rechts 10 Knoten.
Oberschenkel: beide am wenigsten betroffen. Links 2 kleine, an der Außenseite, rechts 3 Knoten.
Unterschenkel: Rechts außen in Kniegelenksnähe 1. Links einer außen an der Wade.
Füße: beiderseits frei.
Im übrigen siehe Abbildung 1 und 2.

Eine bestimmte praedilektive Anordnung der Knoten scheint nach dieser zahlenmäßigen Uebersicht nicht vorzuliegen. Wir finden sie überall, je größer die Körperfläche, desto mehr Knoten.

Verlauf und Behandlung:

5. 3. 1935: Excision eines wallnußgroßen Stückes aus einem Tumor der linken Oberbauchgegend. Nachfolgende histologische Untersuchung (wird später berichtet). Spirocid-Behandlung.

9. 3. 1935: Pat. wird in weitere ambulante Behandlung entlassen.

19. 3., 27. 3. und 29. 3. 35: Röntgenbestrahlung der Brustregion mit $^1/_2$ H. E. D. (2 mm Alum.-Filter). Die bestrahlten Hautpartien weisen deutliche Rückbildung der Tumoren auf. Besonders auffällig erschien die Besserung bei Bestrahlung der beiden Gesichtshälften. Pigmentation ist vorhanden, Haut fühlt sich eben an. Auch eine mitlerweile aufgetretene starke Occipitaldrüsenschwellung ist nicht mehr zu fühlen.

11. 4. 35: Vollständige Rückbildung der Tumoren auf den bestrahlten Hautgebieten. Dagegen Neubildung von Tumoren an den Armen besonders an den Oberarmen. Wucherung älterer bestehender Tumoren. Verschlechterung des Allgemeinzustandes. Abnahme des Appetits und des Körpergewichts. Magen und Darm zeigen keine Störungen ihrer Funktion. Bestrahlung beider Arme mit $^1/_2$ der H. E. D.

25. 4. 35: Zurückgehen bis völliges Verschwinden der Tumoren an den bestrahlten Hautpartien. Kopf völlig frei. Ebenso Verschwinden der Resterscheinungen an Schulterblatt und der Sternalgegend. Dagegen haben sich jetzt neue erbsen- bis kirschgroße Knoten in der Lumbalgegend gebildet, von denen die größeren, wie früher rotbraun bis dunkelbraun verfärbt sind und einen violetten Unterton zeigen. Hervorstechend ist dabei, auch bei den kleineren Knoten, der Blutreichtum. Die Haut weist dabei im Ganzen diffus starke

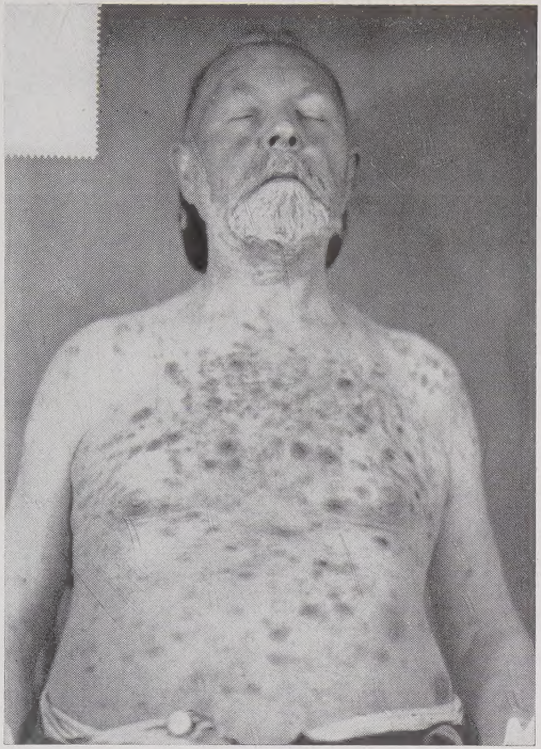

Digitized by the Internet Archive
in 2026

https://archive.org/details/IA40153708_0344

Pigmentation auf und zwar in Form durchschnittlich stecknadelkopfgroßer, dicht stehender Pigmentflecke. Es erfolgt wieder eine Röntgenbestrahlung der Lumbalgegend ($^1/_2$ H. E. D. 2 mm Aluminium-Filter). Die Verabfolgung von Spirocid-Tabletten (im ganzen bisher 60 Tabl. a 0,25) wird abgesetzt, da eine deutliche Einwirkung derselben auf den Krankheitsprozeß nicht zu erkennen ist. Der Zustand der allgemeinen Schwäche hält an, wenngleich die Eßlust etwas gehoben erscheint.

14. 5. 35: Die Entkräftung schreitet weiter fort, das Körpergewicht nimmt ab. Wenngleich unter Röntgenbestrahlung die Neubildungen immer wieder verschwinden oder abnehmen, so bilden sich an nichtbestrahlten Hautpartien neue Knoten, selbst an früher bestrahlten Stellen treten Rezidive auf. Während am 25. 4. 35 Kopf und Gesicht ganz frei waren von Erscheinungen, finden wir heute an der Schläfenseite rechts, sowie an der rechten Scheitelhöhle des Kopfes neue, flache Hautinfiltrate. Auch an den Extremitäten treten neue Knoten auf. So sind z. B. Oberarme und die oberen Rückenpartien besonders stark ergriffen, die bei der ersten Bestrahlung nur tangential getroffen waren. Auch am Penis ist ein Knoten in Entwicklung begriffen. Einschmelzungsvorgänge an den einzelnen Tumoren sind nicht zu beobachten. Die oben erwähnte Pigmentation der Haut ist in intensiver Weise am ganzen Rücken ausgeprägt. Die Pigmentflecke sind zuerst immer an die Follikel gebunden, stehen dicht zusammen und confluieren allmählich. Der r. Oberarm und die obere Rückenpartie werden bestrahlt ($^1/_2$ H. E. D. 2 mm Aluminium-Filter). Wichtig erscheint die Angabe des Kranken, daß in der letzten Zeit etwas Blut aus dem Darm abgegangen sein soll. Die Röntgenbestrahlungen führen in den betreffenden Hautbezirken immer noch zu Rückbildungserscheinungen an den Tumoren.

6. 6. 35: Diesmal klagt der Kranke besonders über sehr lästigen, quälenden Juckreiz beiderseits in der Wadengegend, besonders bei Bettruhe. Früherer Juckreiz an den Unterschenkelstreckseiten sei auf Röntgenbestrahlung hin stets verschwunden. Am Kranken ist selbst ohne genaue Gewichtsbestimmung eine deutliche Abnahme des Körpergewichtes und ein zunehmender Verfall zu beobachten. Heute sind wieder zahlreichere Knoten auf der linken Gesichts- und Stirnhälfte, besonders hinter dem linken und über dem rechten Ohr nachzuweisen. Ebenso ist am linken Vorderarm ein Knoten von Walnußgröße neu entstanden. Neben den größeren Knoten treten jetzt massenhaft follikulär angeordnete, stecknadelkopfgroße, bräunlich-rote bis rote Knötchen hervor, die in besonders dichter Anordnung an Brust und oberer Rückengegend festzustellen sind. An den bestrahlten Hautpartien des Rückens erscheint die Haut statt dunkelbraun pigmentiert, in einem auffallend grünlich gelben

Farbton. In der Mitte des Rückens etwa schneidet mit einer winkeligen, auffallend scharfen Begrenzungslinie die sehr stark pigmentierte und dicht mit kleinsten Knötchen und größeren Knoten durchsetzte Hautpartie von der wesentlich weniger befallenen unteren Rückenhälfte ab. In der Wadengegend sind in der letzten Woche beiderseits multiple kirschgroße Knoten entstanden.

8. 7. 35: Zunehmender Verfall. Hauterscheinungen wie immer, mit wechselndem Verlauf. Die zuletzt bestrahlten Unterschenkel zeigen überall Rückbildung der Knoten. Auffallend ist die neuerdings sehr starke Schmerzempfindlichkeit der Haut. Gegenüber der starken Pigmentation der Haut des Stammes lassen die Extremitäten eine solche vermissen, bezw. ist diese nur ganz gering ausgeprägt. Stirn und Gesicht weisen heute Rückbildung der Krankheitserscheinung auf. Abermalige Röntgenbestrahlung.

25. 7. 35: Außer erneutem Auftreten von Knoten an den verschiedensten Körperpartien und Zunahme der Schmerzhaftigkeit keine Besonderheiten im Krankheitsverlauf. Bestrahlung beider Armstreckseiten und beider Beine.

8. 8. 35: Auffallend zunehmender Verfall. Unstillbarer Juckreiz, der wie immer nach Bestrahlung etwas zurückgeht. Dunkle, vorwiegend an die Follikel gebundene Verfärbung der Haut des Rückens und der seitlichen Halspartieen. Weitere Bestrahlung der Extremitäten.

22. 8. 35: Nachricht vom Tod des Kranken.

2. 9. 35: Die Frau des Verstorbenen berichtet: Seit der letzten Untersuchung (8. 8. 35) hatten die Beschwerden des Mannes sehr zugenommen. Der körperliche Verfall ist unaufhaltsam fortgeschritten. Am Kopf und an der rechten Wangengegend waren große, dunkel bis schwärzlich gefärbte Geschwülste aufgetreten. Die Handrücken seien erheblich angeschwollen, Nahrungsaufnahme und Atmung waren durch Schwellung der Schleimhaut der Zunge, des Rachens und der Luftwege zuletzt sehr behindert. Der zugezogene Arzt habe von zahlreich aufgegangenen Geschwüren im Hals gesprochen. In einem unbeobachteten Augenblick hatte der Kranke kurz vor der beabsichtigten Fahrt zu einer weiteren Bestrahlung durch Erschießen seinem Leben ein Ende gesetzt. Eine Leicheneröffnung hat nicht stattgefunden.

Zusätzlich seien noch wesentliche Werte klinischer Untersuchungsergebnisse aufgeführt.

Körpergewicht:	5. 3. 1935:	87,3 kg
	19. 3. 1935:	86,1 kg
	27. 3. 1935:	85,9 kg
	11. 4. 1935:	83,0 kg
	14. 5. 1935:	81,5 kg

Weitere Gewichtsbestimmungen unterblieben, um den Kranken durch die Erkenntnis seines rapiden körperlichen Verfalles psychisch nicht zu erregen.

22. 2. 1935.
Blutzucker, 0,10 gr %.

Blutbild:		
Erythroc.:	4 600 000	Segment: 62 %
Leukoc.:	6 100	Lymphoc.: 28 %
Hglb.:	96 %	Monoz.: 10 %

7. 3. 1935.

Erythroc.:	4 800 000	Segment: 52 %
Leukoc.:	5 100	Lymphoc.: 37 %
Hglb.	90 %	Monoz.: 14 %

25. 4. 1935.

Erythroc.:	4 100 000	Segment: 40 %
Leukoc.:	4 000	Lymphoc.: 37 %
Hglb.	83 %	Monoz.: 15 %
		Eosinoph.: 3 %
		Stabkern.: 5 %

Im Harn konnten krankhafte Veränderungen nicht nachgewiesen werden. Spätere Harnuntersuchungen unterblieben, da sie im Rahmen des bestehenden Krankheitsbildes der Wesentlichkeit entbehrten.

Im vorausgehenden wurde erwähnt, daß am 7. 3. 1935 aus einem Tumorknoten des Oberbauches ein Gewebsstück zur pathologisch-histologischen Untersuchung exzidiert wurde. Da sich eine sichere Diagnose nicht stellen ließ, wurde ein Teil des Tumors dem Patholog. Institut der Universität mit der Bitte um Unterstützung und Diagnosestellung übersandt. Herr Prof. Kirch hat das Ergebnis seiner Untersuchung wie folgt zusammengefaßt: Das etwa $3^1/_3$ cm lange, schmale Hautexcisionsstück enthält bei mikroskopischer Untersuchung einen ausgedehnten, dichtzelligen Infiltrationsherd, der noch Reste von präformiertem, hyalinisierendem Bindegewebe der Haut enthält. Diese Zellen sind mittelgroß, sie haben ein verhältnismäßig geringes Protoplasma und einen nicht bes. stark färbbaren, rundlichen bis etwas unregelmäßig geformten Kern. Das Aussehen der Zellen gleicht von vornherein am ehesten noch denen der Lymphoblasten, aber weniger den Zellen der myeloischen Reihe. Bei mehrfach wiederholter Oxydasereaktion konnten trotz einwandfreier Kontrollen überhaupt keine oxydasepositiven Zellen in den Schnittpräparaten nachgewiesen werden. Damit fällt eine myeloische Pseudoleukämie weg. Auch etwas Entzündliches

möchte ich ablehnen. In Betracht kommt für den vorliegenden Fall einerseits eine lymphatische Pseudoleukämie, bezw. eine unreife Form derselben, im Sinne einer Lymphoblastenpseudoleukämie, und andererseits ein Sarkom. Für Sarkom spricht die stellenweise relativ große Reichlichkeit der Mitrosen und ein gewisser läppchenförmiger Bau nach der Tiefe des Gebildes zu, dagegen fehlen reaktiventzündliche Zellinfiltrate ganz und auch das klinische Bild paßt ja nicht sehr gut zum Sarkom. Dennoch halte ich ein Sarkom für etwas wahrscheinlicher und denke nur in zweiter Linie an eine Lymphoblastenpseudoleukämie. Auf alle Fälle handelt es sich um etwas besonderes und sehr interessantes, und ich kann eine sichere Entscheidung nicht treffen.

Diagnose: Dichtzelliger, tumorartiger Infiltrationsherd in der Haut, wahrscheinlich Sarkom, evtl. aber Lymphoblastenpseudoleukämie.

Damit ist die klinische und histologische Untersuchung abgeschlossen. Es bleibt nun die schwierige Aufgabe die Beobachtungsergebnisse dieser Untersuchungen und des klinischen Verlaufes differential-diagnostisch zu verwerten und das Wesen der Erkrankung zu ergründen.

Zunächst kommen für die Differentialdiagnose verschiedene, primäre Hauterkrankungen in Frage, die mit multipler Knotenbildung in Haut, Unterhautzellgewebe und Schleimhaut einhergehen. Von diesen sind die meisten schon auf Grund des im Verlauf hervortretenden Bildes ohne Besprechung auszuschließen. Es bleiben für die Erörterung nur die Möglichkeiten eines Jododerma-tuberosum, eines Erythema nodosum und einer Mycosis fungoides. Tuberkulose und Lues, welche auch Knotenbildung in ihren verschiedenen Phasen aufweisen können, sind auf Grund des klinischen Bildes, des Krankheitsverlaufes, sowie der klinischen Untersuchungen auszuschließen. Schwieriger ist die Frage nach dem möglichen Vorhandensein einer inneren Systemerkrankung, z. B. der Leukaemie zu klären. Es handelt sich dabei vor allem um atypische Erscheinungsformen derselben, wie z. B. einer aleukaemischen Myelose und einer lymphatischen Pseudoleukaemie. Am wahrscheinlichsten erscheint die Annahme, daß es sich um maligne Neubildungen im Sinne einer Sarkomatose der Haut und der Subentis handelt und zwar um eine primäre, universelle Form derselben.

Ueber die Möglichkeit eines Jododerma tuberosum, im Anschluß an eine Badekur in Bad Tölz, war besonders im Beginn der Krankheit von einem behandelnden Arzt gesprochen worden. Wenn auch zugegeben werden muß, daß beim Jododerma tuberosum in bestimmten Entwicklungsstadien knotige Herde auftreten, welche

Wucherungstendenz aufweisen, so entwickelt sich nach Unna die Krankheit jedoch meist aus pemphigoiden Formen eines Jodexanthems oder einer Jodakne. Durch Konfluenz der Jodaknepusteln kommt es zu tiefgreifenden Indurationen, aus denen sich weiterhin ein karbunkelähnliches Gebilde entwickelt. Als häufigste Entstehungsform sind eitrige Blasen mit entzündlicher Basis anzusprechen, die im Zentrum zu wuchern beginnen und sich rasch zentrifugal ausbreiten. In der Regel sind die Hauterscheinungen auf das Gesicht und die Extremitäten lokalisiert, während der Stamm freibleibt. Der Rand ist ausgesprochen pustulös. Auf der Höhe der Entwicklung handelt es sich um erbsen- bis taubeneigroße, stark erhabene, oft gestielte Geschwülste von blauem bis blaurotem Farbton. Häufig tragen sie in der Mitte eine Blase mit blutig eitrigem Inhalt. Die Konsistenz der Knoten ist weich und schwammig. Neigung zu Zerfall und Mitbeteiligung der Schleimhäute ist häufig vorhanden. Wenn nun auch vielleicht auf der Höhe seiner Entwicklung eine Aehnlichkeit mit den Hauterscheinungen unseres vorstehend beschriebenen Falles vorhanden sein mag, so liegt bei diesem eine doch grundverschiedene Entstehungsform der Knoten vor. Es wurden hier nie pustulöse, oder bläschenförmige, oder einem akuten Exanthem gleichende Vorformen der Entwicklung beobachtet. Die anfänglich vielleicht als Flecke imponierenden Hautveränderungen erwiesen sich bei genauer Untersuchung als Infiltrate von kaum erkennbarer Erhabenheit und von abgegrenzter Ausdehnung. Auch die Einschmelzungstendenz der Knoten des Jododerms steht im Widerspruch zu den Beobachtungen in unserem Falle. Zerfallserscheinungen haben wir nie gesehen. Gestielte Gebilde fehlten ganz. Die Lokalisation der Krankheitsherde allein kann bestimmte Richtlinien nicht geben, denn E l l e r und E. C. F o x beschreiben auch beim Jododerm Fälle mit multiplen Herden hauptsächlich am Stamm. Die sicherste Begründung für die Ablehnung der Diagnose: Jododerma tuberosum liegt schließlich in der Art des Krankheitsverlaufes. So müßte man annehmen, daß nach Fernhalten weiterer Jodeinwirkung auch die Erscheinungen langsam verschwunden wären. In unserem Fall aber blieben die Knoten bestehen, vermehrten sich rapid und trotzten jeder Therapie. Außerdem ist die äußere Form der Einwirkung von Jodsalzen durch jodhaltige Wasser kaum so erheblich, daß Hauterscheinungen dieser Art hervorgerufen werden.

Auch das Erythema nodosum zeigt in einzelnen Verlaufsphasen ähnliche knotige Hauterscheinungen. Bei dem typisch anderem Verlauf dieser Erkrankung ist jedoch kaum ein diagnostischer Irrtum hinsichtlich unseres Falles möglich. Es ist bekannt, daß das Auftreten des Erythema nodosum in der Hauptsache auf das Kindes-

oder jugendliche Alter beschränkt bleibt und daß bei dieser Erkrankung, ähnlich wie bei den meisten Infektionskrankheiten eine Inkubationszeit, ein fieberhaftes Prodromalstadium und die eigentliche fieberhaft verlaufende mit Exanthem einhergehende Eruption einander folgen. Die Knoten, die an Größe und Färbung unseren beschriebenen gleichen, sind jedoch in der Regel nur auf die Unterschenkel lokalisiert, überaus druckempfindlich und heilen meist nach 2 bis 3 Wochen unter Pigmentbildung ab. Erkrankung der Schleimhäute ist selten (Schultess, Kaposi, Pfeifer und Schlesinger). Die Erkrankung kommt ferner nach Wochen zur Ausheilung; also ein ganz anderes Verlaufsbild als unser Fall es bietet.

Ernsterer Erwägung bedarf die Frage nach der Möglichkeit eines leukämischen Krankheitsbildes. Bekenntlich unterscheidet die Wissenschaft mehrere Formen dieser Krankheit. Zunächst kennen wir eine lymphatische und eine myeloische Form. Damit kommen wir jedoch in unserem Falle nicht weiter; denn es ergeben sich bei dieser gewöhnlichen Einteilung hauptsächlich in der Zusammensetzung des Blutbildes grundverschiedene Gesichtspunkte, welche die Eingliederung unseres Falles in diese Formen der Leukaemie unmöglich machen.

Allgemein bezeichnet man seit Virchow (1845) Krankheitszustände, welche durch andauernde Vermehrung der weißen Blutkörperchen im strömenden Blut einhergehen als Leukaemien. Dabei spielt die Art der weißen Blutzellen eine entscheidende Rolle. Nach den beiden Gewebssystemen, in welchen die Bildung der weißen Blutkörperchen stattfindet, kennen wir zwei Arten der Leukaemie und zwar die lymphatische und myeloische Form. Jede der beiden Arten kann eine akute und chronische Verlaufsform zeigen. Bei der chronischen Myelose handelt es sich um eine Erkrankung des myeloischen Gewebes, das in einen Zustand ungewöhnlicher, hyperplastischer Wucherung und krankhafter Ueberfunktion gerät. Leber, Milz und Knochenmark sind die Hauptorgane dieser hyperplastischen Wucherungen. Charakteristisch ist die Zusammensetzung des Blutes. Die Zahl der weißen Blutkörperchen im Kubikmillimeter kann 200 000—500 000 betragen. Dabei handelt es sich um Zellen der myeloischen Reihe, also neutrophile, eosinophile und basophile Leukozyten. Hauterscheinungen stehen im Hintergrund. Dies entspricht der Ansicht Bettmanns im Jahre 1910, der, obwohl er Pruritus und Veränderungen der Haut in Form von Blutungen bei der myeloischen Leukaemie beobachtet hat, leukaemische Tumoren der Haut auf dieser Basis kaum anerkennt. Nach Arzt und H. Fuchs kann indes Tomaszewkis Ansicht, daß bei der myeloischen Leukaemie Hautaffektionen bisher noch nicht beobachtet

wurden, heute nicht mehr stattgegeben werden. Jedenfalls ist diese Form leukaemischer Hauterscheinungen für unseren Fall nicht zutreffend. Ebensowenig gilt dies für die sogenannte aleukaemische Myelose, obwohl hier das Blutbild die Entscheidung nicht treffen kann, sondern der histologische Befund. Einen weiteren Beweis für unsere Ansicht liefert der mehrfach negative Ausfall der Oxydaseraktion, deren positiver Ausfall in Fällen myeloischer Leukaemie fast immer zu erwarten ist.

Die lymphatische chronische Leukaemie beruht im Gegensatz zur myeloischen Form auf einer Hyperplasie des lymphatischen Gewebes mit Zunahme der lymphoiden Elemente im Blut. Fast alle Lymphdrüsen, an Hals, im Nacken, in den Achselhöhlen, in der Inguinalgegend vergrößern sich zu hervortretenden bis umfangreichen Geschwülsten. Die äußeren Lymphknoten sind fühlbar vergrößert, von mittlerer Härte, unter der Haut frei verschieblich (Unterschied!) und auf Druck nicht empfindlich. Es gibt besondere Formen, bei denen sich die lymphomatösen Wucherungen und Infiltrate hauptsächlich in der Haut zeigen. Nur die genaue Blutuntersuchung gibt dann über die eigentliche Art der Krankheit Aufschluß. 200 000—500 000 Lymphozyten gehören zum typischen Befund. Gewöhnlich klagen die Kranken über allgemeine Schwäche, Gewichtsabnahme und rheumatische Beschwerden. Es bestehen Anzeichen von Anaemie. Meist sind es jedoch die auffallenden Anschwellungen der Lymphknoten, welche die Kranken zum Arzt führen. Der Gesamtverlauf des Leidens kann sich über Jahre erstrecken. Auf Röntgentherapie und auf Arsenbehandlung gehen die Erscheinungen zurück. Charakteristisch ist ferner eine gewisse allgemeine Neigung zu haemorrhagischer Diathese. Aber auch dieser Art von Leukämie können wir unseren Fall nicht zuzählen. Fehlt doch vor allen Dingen die charakteristische Zusammensetzung des Blutbildes, die absolute Lymphozytose. Es gibt jedoch noch andere, besondere Formen der chronisch lymphatischen Leukaemie: die aleukaemischen und subleukaemischen Lymphadenosen. Bei diesem entspricht wohl der Organbefund (multiple Lymphdrüsenanschwellungen, Milzvergrößerung) durchaus dem klinischen Befund bei der lymphatischen Leukaemie, ebenso das Auftreten lymphatischer Infiltrate an anderen Organen (Schleimhäute, Darm Leber). Nicht selten ist bei diesen Formen das Vorkommen lymphatischer Infiltrate an der Haut, an Rachen, Kehlkopf, Augenlidern, Wangen usw. Es ist dabei eigenartig, daß bei diesen Formen kein Uebertritt von Lymphozyten ins Blut erfolgt. Es kommt höchstens zu einem relativen Ueberwiegen der Lymphozyten im Blut mit Auftreten jugendlicher und pathologischer Lymphozyten-Formen. Uebergänge in gewöhnliche lymphatische Leukaemie wurden nach An-

gaben verschiedener Autoren vermutet, bezw. beobachtet (Strümpel, Pinkus, Arzt, Fuchs, Herxheimer). Histologisch sind die Zellen, welche die Knoten in ihrer Hauptmasse aufbauen, entsprechend der Grundkrankheit, lymphozytäre Elemente, an Größe die kleinen Blutlymphozyten etwas übertreffend, mit einem chromatinreichen runden Kern, den ein schmaler, sehr hell gefärbter Protoplasmasaum umgibt. Nur bei besonderen Darstellungsmethoden finden sich noch andere Zellelemente, nämlich Zellen mit größerem, eingebuchtetem Kern, der auch gelappt sein kann, mit blaß tingiertem Protoplasmasaum. Diese wären als Lymphoplasten oder auch als große Lymphozyten anzusprechen. Sie wurden auch im mikroskopischen Schnitt der Tumorknoten unseres Falles gefunden und legen somit die Annahme einer unreifen Form der lymphatischen Pseudoleukaemie, einer sogenannten Lymphoplasten-Pseudoleukaemie nahe. Der absolut uniforme, monotone Charakter, welcher das sicherste Kriterium der morphologisch histologischen Diagnose der leukaemisch-lymphatischen Tumoren darstellt, ist bei unserem Kranken jedoch nicht deutlich ausgeprägt. Im Gegensatz zu der Einheitlichkeit im Aufbau der leukaemischen Tumoren, steht die Lagerung der Knoten im Hautorgan selbst. Wie in unserem Fall kommt oberflächliche und subcutane Lagerung der Infiltrate vor. Im gewebigen Aufbau sind bei den lymphatisch leukaemischen Knoten elastische Elemente vorherrschend. Unser Fall zeigt noch Reste von praeformiertem, hyalinisierendem Bindegewebe. Ebenso weist er häufig Kernteilungsfiguren auf. Diese Tatsache gibt Richtlinien, welche auf das Gebiet der sarkomatösen Geschwülste hinweisen. Wenngleich das klinische Bild zu Anfang nicht dafür ausgesprochen charakteristisch war, so ist doch der Krankheitsverlauf und der spätere klinische Befund nach dieser Richtung hin ziemlich verdächtig. Wie die Krankengeschichte zeigt, setzt die Knotenbildung aus voller Gesundheit heraus ein. Erst mit zunehmender Knotenbildung nehmen im weiteren Verlauf auch die allgemeinen Krankheitserscheinungen zu. (allgemeine Schwäche, Gewichtsabnahme, Blässe, fortschreitender Verfall). Arsentherapie zeigte keine Erfolge. Nur die Röntgenbestrahlung vermochte die Tumoren vorübergehend zur Rückbildung zu bringen. Bezeichnenderweise setzte aber dann erneut und viel heftiger wucherndes Wachstum junger Tumoren ein und außerdem traten an den, längere Zeit nicht mehr der Strahleneinwirkung ausgesetzten Hautpartien, wieder Infiltrate auf. So können wir von einem absolut malignen Charakter der Wucherungsvorgänge sprechen. Der langsam sinkende Haemoglobinspiegel im Blut ist zwar nicht allein für maligne Tumorbildungen zutreffend, paßt aber hier in den ganzen Rahmen. Vom Blutbild selbst ist in unserem Falle eine sichere Diagnosestellung nicht zu erwarten.

Es ist bereits bei der Besprechung der subleukaemischen Lymphadenose erwähnt worden, daß trotz einer normalen Leukozytenzahl im Kubikmillimeter, meist relative Lymphozytose besteht. Im beschriebenen Fall übersteigt die Zahl der Lymphozyten, soweit beobachtet, 37% nicht. Dieser Wert ist noch als Grenzwert in normalem Sinne zu betrachten. Trotz eingehenden Studiums des einschlägigen Schrifttums konnten unter den, als lymphatisch-pseudoleukaemisch beschriebenen Krankheitsformen, nur einige, wenige Fälle verzeichnet gefunden werden, welche bei annähernder Aehnlichkeit mit unserem Falle und normaler Leukozytenzahl im Kubikmillimeter Blut, so niedrige Lymphozytenwerte aufwiesen.

So beschreibt Arndt einen Fall bei einer 62jährigen Frau mit ähnlichen Hauterscheinungen. Dabei findet er eine Leukozytenzahl von 7200, davon 48% Lymphozyten. Interessant ist eine gewisse Uebereinstimmung des mikroskopischen Bildes dieses Falles mit unserem. Nur die Mitosen fehlen.

Nobl berichtet über ein Krankheitsbild mit knotigen Bildungen in der Haut bei einem 66jährigen Mann, wobei er bei einer Leukozytenzahl von 7770, 43,5% Lymphozyten und bei einem weiteren Fall eines 39jährigen Mannes, bei einer Zahl von 7000 Leukozyten, eine relative Lymphozytose von 45% sah. Alle anderen, beschriebenen Fälle (soweit zugänglich) weisen eine höhere, relative Lymphozytose auf.

Man kann sich bei all diesen Fällen, selbst unter Berücksichtigung des klinischen Bildes, des Eindruckes nicht erwehren, daß Uebergänge von diesen leukaemischen Erkrankungen zu den sarkomatösen Knotenbildungen an der Haut vorhanden sein können. Von einer zufälligen Kombination beider Erkrankungen sei hier abgesehen.

Fiocco vertritt die Ansicht, daß auch die Mycosis fungoides der Pseudoleukaemie und damit auch den sarkoiden Hauttumoren nahe stehe. Er geht sogar soweit, daß er eine Trennung dieser Krankheit von den lymphatischen Affektionen nicht für durchführbar hält. Nach einem selbst aufgestellten Schema teilt er ein

1. Lymphodermia perniziosa,
2. Mycosis fungoides, mit dem Typus der lymphatischen Leukaemie,
3. Mycosis fungoides, mit dem Typ der myeloischen Leukosen
4. Mycosis fungoides, mit dem Typus der Pseudoleukaemie.
5. Praemycotische Erythrodermien mit leukaemischer Blutveränderung.
6. Leukaemides d'Aury.

Nach Arzt gibt diese Einteilung ein Bild der Verwirrung. Man müßte nach Kaposi's Ansicht auch die Lymphodermia perniziosa,

welche er als einzig dastehenden Fall beschrieben hat, einer bestimmten Form der Leukaemie zugliedern. Dagegen nimmt Paltauf, mit Beziehung auf das vorliegende Schrifttum und besonders die histo-pathologischen Befunde Stellung.

Die Annahme einer mycotischen Erkrankung in unserem Falle muß jedoch der Diagnose: „Hautsarkomatose" weichen. Es könnten wohl Erscheinungen im Tumorstadium der Mykosis fungoidis zu einer Fehldiagnose verleiten, denn auch dabei können multiple Knotenbildung in der Haut vorkommen. Diese Knoten sind ebenso, wie die beschriebenen, weich und schmerzlos und verursachen unter Umständen erheblichen Juckreiz. Die Haut darüber ist glatt, glänzend, lividrot. Unzählige, so kleine Knoten können wahllos, auf den ganzen Körper verteilt, sich aneinanderreihen. Carier berichtet über einen Fall mit 3000 solcher, überall verteilter Gebilde. Pigmentveränderungen gehören zur Norm. Dem klinischen Bild unseres Falles fehlt indeß das typische praemycotische Stadium, mit seinen schuppenden, ekzemartigen und knötchenförmigen Efflorescenzen vor der eigentlichen Tumorbildung. Ferner fehlt das Stadium des geschwürigen Zerfalls dieser Tumoren. Eine Blutbildformel, welche für die Mycosis fungoides oder für ein Stadium derselben charakteristisch wäre, gibt es nicht (Darier, Mariani, Nobl, Sukman). Histologisch zeigen die Tumoren nach Herzheimer neben Lymphozyten Plasmazellen, Mastzellen und Leukocyten. Mitosen werden oft zahlreich gefunden. Hyaline Gefäßveränderungen und Thromben mit starkem Oedem kommen dazu. Nur einige andere Zellelemente, nämlich jene unreifen Formen der Lymphozyten, unterscheiden unseren Fall von dem histologischen Bild der mycosiden Tumoren. Somit müssen wir auch eine Mykosis fungoides ablehnen und können unseren Fall nur den sarkometösen Hauterscheinungen einreihen. Wenn wir auf diese Art der Tumoren eingehen, so unterscheidet man zunächst primäre und sekundäre Formen der multiplen Hautsarkome.

Im Schrifttum begegnet man immer wieder der Einteilung nach De Amicis (1897), Perrin (1886), (These de Paris entstanden unter A. Fournier) und nach Unna (1894). De Amicis teilt ein

1. das nicht pigmentierte Hautsarkom.
2. das melanotische Hautsarkom.
3. das multiple idiopathische, haemorrhagische Hautsarkom.

Perrin unterscheidet:
melanotische und nichtmelanotische Sarkome, letztere teilt er ein in

1. primäre mit Generalisierung,
2. sekundäre mit Generalisierung.

Aus dieser Gruppe unterscheidet er bei den ersteren:
a) Sarkoma Kaposi
b) einfache hypodermale Rundzellenform
c) Sarkome mit mykosisähnlichen Tumoren
d) Uebergangsformen.

Die am meisten anerkannte Einteilung ist die nach Unna.
a) dermale,
multiple Sarkome
b) hypodermale

a) 1. Sarkoma multiplex durum album (2 eigene Fälle)
a) 2. Sarkoma multiplex cutaneum durum pigmentosum (Piffard)
a) 3. Sarkoma multiplex cutaneum molle (Neumann)
a) 4. Sarkoma multiplex cutaneum gummatoides (Funk-Heyde).
b) 1. die hypodermalen, primären Sarkome, Typus Perrin.
b) 2. die hypodermalen, metastatischen Sarkome.

Arzt und Fuchs schlagen neuerdings eine andere Einteilung vor, die jedoch auch nicht restlos befriedigt. Im Rahmen dieser Arbeit soll auf diese Streitfrage nicht weiter eingegangen werden. Daß wir unseren Fall in die Gruppe der primären Sarkome einzureihen haben, dürfte wohl kaum einem Widerspruch begegnen. Denn, um metastasierende Tumoren annehmen zu können, müßten wir bereits beim ersten Auftreten der Hauterscheinungen einen weit fortgeschrittenen, allgemeinen Verfall am Patienten wahrgenommen haben. Ein primärer Sarkomherd in der Haut oder in inneren Organen wäre längst irgendwie anders und früher klinisch in Erscheinung getreten. Wenn nun aber die Frage geklärt werden soll, in welche der 3 oben genannten, großen Einteilungsgruppen nach De Amicis, Perrin oder Unna wir den Fall einreihen sollen, so ergeben sich große Schwierigkeiten. Nach Perrin würden wir ihn am besten zu den Uebergangsformen zählen. Nach Unna ist es fraglich, ob wir ihn nicht unter b) 1. (Perrin) einzuteilen haben. Fano hat einen diesem Perrischen Typus ähnlichen Fall beschrieben und ihn mit dem Orginalfall Perrins identisch erklärt. Paltauf hält diesen Fall für eine Lymphosarkomatose. Es ergibt sich also eine Gleichung Fall Fano = Fall Perrin = Lymphosarkomatose. Erörterungen von Kundrat, Arzt, Fuß, Friboes über Lymphosarkomatose stehen in keinerlei Gegensatz zu dieser vorausstehenden Annahme: So fehlt bei Lymphosarkoma-

tose jede Blutveränderung und auch das klinische Erscheinungsbild kann Gleichheit der Verlaufsform vortäuschen.

Bezüglich der Verfärbung der Tumoren, wie unser Fall sie auch zeigt, mögen zwei Momente als ausschlaggebend in Frage kommen.

1. Haemolytische Prozesse.
2. Pathologische Pigmentbildung.

Im ersten Fall handelt es sich um stufenförmigen Abbau von Blutfarbstoff nach der bekannten Hämoglobinfarbscala, was die verschiedenen Farbstufen von rot über bläulich, blau, braun, schwarz bis grünlich bezeugen.

Im 2. Fall tritt eine abnorme Tätigkeit der pigmentbildenden Elemente ein. Bei Annahme der intracellulären Bildung auch der Pigmentvorstufen nach Meirowsky u. a. ergibt sich dafür durch das zerstörende und verdrängende Wachstum der krankhaften Wucherungen eine genügende Erklärung. Verlegt man aber mit Bloch die extracelluläre Abstammung der Pigmentvorstufen in den Kreislauf, so findet man für die Farbveränderungen der Tumoren eine Erklärung darin, daß der Blutfarbstoff unter den veränderten Verhältnissen, welche eine Auflösung, eine Auslaugung und einen Zerfall roter Blutzellen mit sich bringen, aus diesen frei wird und sich im gelösten Zustand den Säften und Geweben mitteilt, oder andererseits eine Ausfällung erfährt, welche durch Pigmentierung in Erscheinung tritt. Dabei sei erwähnt, daß man bei vielen pathologischen Prozessen und zunehmendem Alter und auch bei gesunden Individuen von einem sogenannten Abnutzungspigment spricht, welches durch eine Anhäufung eisenfreier Pigmentkörner, welche teilweise fetthaltig erscheinen, erklärt wird. Diese Pigmentkörner werden nicht nur in den Organen abgelagert, sondern auch in der Haut. (Th. Kitt).

Im übrigen sei abschließend noch auf die Forschungen von Pinkus hingewiesen: Ueber die Zusammenhänge und Uebergänge von Leukaemien- Pseudoleukaemie- Mycosis fungoides- Sarkom-Lymphodermia perniziosa Kaposi, welch letztere Erkrankung auch nach Besnier, Vidal, Hallopeau, schwer von der Mycosis fungoides abzugrenzen ist. Dabei sei erwähnt, daß Pinkus auch von Kombinationen wirklicher Sarkome mit lymphatischer Leukaemie, bezw. Pseudoleukaemie — und von Kombinationen einer Mycosis fungoides ähnlicher Dermatosen mit lymphatischer Leukaemie spricht. Neben Pinkus haben Nékam und Kreibich, sowie Justus, Hallopeau und Lafitte sich mit diesen Problemen befaßt. Eine einheitliche Meinung darüber besteht nicht. Ein Teil der Forscher legt der Abtrennung dieser einzelnen Erkrankungen in knotiger Erscheinungsform mehr histologische Momente zu

Grunde. Aber wie aus den vorhergehenden Ausführungen zu ersehen ist, finden sich dabei derartige Aehnlichkeiten, daß nur Einzelfaktoren zwar Anhaltspunkte für eine genaue Abgrenzung, aber keine Sicherungen bieten können. Von solchen Gesichtspunkten seien herausgegriffen: Einheitlichkeit des gewebigen Aufbaues, Art der Zellen, deren Reife, Vorkommen von Mitosen, Art des Gewebes, ob elastische oder hyaline Form, Nachweis entzündlicher Erscheinungen im Schnitt usw.

Andere Forscher suchen die Klärung dieser Fragen vornehmlich in der Art des klinischen Symptomkomplexes. Wie jedoch die vorausgehenden Erörterungen des klinischen Bildes der verschiedenen Krankheiten gezeigt haben, gibt es auch da in verschiedenen Verlaufsphasen frappante Aehnlichkeiten. So ist, um eine richtige Entscheidung treffen zu können, neben dem klinischen Bild, im Krankheitsverlauf und dem histologischen Befund vor allen Dingen auch die Einwirkung der Therapie unter allen Umständen mit heranzuziehen Die kritische Beurteilung aller dieser Gesichtspunkte führt in unserem Fall zur Annahme einer multiplen primären Sarkomatose der Haut. Das Blutbild hat uns nur die Abgrenzung gegenüber lymphatischen und myeloisch-leukaemischen Tumoren ermöglicht.

Die Diagnose in unserem Falle dürfte deshalb berechtigterweise: Sarkomatosis cutis et subcutis multiplex bezw. generalisata lauten. Einer der wichtigsten Schlüssel zur Klärung des Falles wäre die Autopsie gewesen, die leider nicht möglich war.

Die Therapie ist nur eine symptomatische (Röntgenbestrahlung und Arsendarreichung. Die Prognose ist absolut ungünstig.

Zusammenfassung.

Es wird über einen der seltenen Fälle von multiplen Tumoren der Haut und des Unterhautzellgewebes berichtet, der den sarkoiden Gebilden am nächsten steht und daher als Sarkomatosis cutis et subcutis multiplex bezw. generalisata bezeichnet werden mag.

Es hat sich auch bei diesem Fall gezeigt, daß scharfe Grenzen zwischen leukaemischen, pseudoleukaemischen, sarkoiden und mycotischen Tumoren histologisch, sowie klinisch nicht immer gezogen werden können. Die Frage nach Uebergängen und Zusammenhängen muß nach wie vor bestehen bleiben. Flüchtig wurde dabei das Jododerma tuberosum, (begründet durch die Anamnese), und das Erythema nodosum zur Differentialdiagnose herangezogen. Ebenso wurde das Kapitel Farbübergänge bei Tumoren und Pigmentbildung kurz gestreift.

Am Schlusse dieser Arbeit bleibt mir nur noch die angenehme Pflicht, meinem hochverehrten Lehrer, Herrn Prof. Dr. Leo Hauck für die gütige Ueberlassung des Themas, sowie für die freundliche Raterteilung ergebenst aufrichtigen Dank zu sagen.

Literatur-Verzeichnis.

1. E. Zurhelle-Gronien: Sarkome. Handbuch der Haut- und Geschlechtskrankheiten, Band XII/3. II. Teil Berlin 1933. Herausgegeben v. J. Jadassohn. Verlag Springer Berlin.
2. K. Herxheimer und Martin, L. Arzt und H. Fuß [u. a.]: Leukosen, Leukoblastome, Mykosis fungoides. Lymphogranulomatose, Handbuch der Haut- und Geschlechtskrankheiten, Band VIII/Teil 1 Berlin 1929 Verlag Springer.
3. E. Riecke: Lehrbuch der Haut- und Geschlechtskrankheiten, 8. Auflage, Verlag Fischer Jena 1931.
4. Matthes-Curschmann: Differentialdiagnose der inneren Krankheiten, 7. Auflage Berlin Springer 1934.
5. Herxheimer, Gotthold: Grundriß d. patholog. Anatomie, 20. Auflage d. Schmausschen Grundriß der pathol. Anatomie München, J. F. Bergmann 1932.
6. Th. Kitt: Lehrbuch der allgemeinen Pathologie für Tierärzte und Studierende der Tiermedizin, 6. Auflage, Stuttgart F. Euke 1929.
7. Strümpel-Seyfart: Lehrbuch der speziellen Pathologie und Therapie der inneren Krankheiten, Band II 31/32. Auflage F. C. W. Vogel Berlin 1934.
8. Pinkus: Ueber die Hautveränderungen bei lymphatischer Leukaemie und bei Pseudoleukaemie. Archiv für Dermatologie und Syphilis, Wien 1899 Verlag W. Braumüller.
9. Müller-Seiffert: Taschenbuch der medizinisch-klinischen Diagnostik v. Dr. Friedrich Müller, 36. Auflage Verlag v. J. P. Bergmann München.

Lebenslauf.

Als Sohn des Oberlehrers Georg Vogl und seiner Ehefrau Maria wurde ich am 6. I. 1908 in Aidling Ob. Baéern geboren. Nach Besuch der Volksschule kam ich an die hum. Gymnasien in Metten a. D. und später in Landshut. Nach dort 1926 bestandener Reifeprüfung widmete ich mich dem Studium der Medizin an den Universitäten München, Innsbruck, Wien. 1931 legte ich das med. Staatsexamen in München ab. Nach Ableistung des praktischen Jahres an der Chirurg. Univ.-Klinik in München und am Stadtkrankenhaus in Rosenheim a. Inn wurde ich als Assistent an der chirurg. Abteilung des Stadtkrankenhauses in Hof (Prof. Dr. Schmidt) angestellt. Im Mai 1934 trat ich als Fahnenjunker beim I.R. 5 in Rostock ein. Am 1. I. 1935 wurde ich zum Unterarzt im Reichsheer befördert und nach Erlangen versetzt. 1. III. 1935 erfolgte meine Ernennung zum San. Offizier (Assistenz-Arzt). 1. XII. 1935 wurde ich zum Oberarzt befördert. Zur Zeit bin ich als Truppenarzt und Standortarzt bei II. A.R. 17 in Speyer.